

CASOS CLÍNICOS

## Fístula de líquido cefalorraquídeo

como complicación de hisopado nasofaríngeo diagnóstico en paciente con COVID-19: reporte de caso

Cerebrospinal fluid fistula as a complication of a diagnostic nasopharyngeal swab in patient with COVID-19: a case report

**Recibido:** 28-10-2021    **Aceptado:** 03-01-2022    **Publicado:** 31-03-2022

**DOI:** <https://doi.org/10.47464/MetroCiencia/vol30/1/2022/100-107>

Revista **MetroCiencia**  
Volumen 30, Número 1, 2022  
Editorial Hospital Metropolitano

## Fístula de líquido cefalorraquídeo como complicación de hisopado nasofaríngeo diagnóstico en paciente con COVID-19: reporte de caso

### Cerebrospinal fluid fistula as a complication of a diagnostic nasopharyngeal swab in patient with COVID-19: a case report

Jorge Luis Vélez-Páez<sup>1,2</sup>, Glenda Jiménez-Alulima<sup>1</sup>, Esteban Ochoa-Robles<sup>1</sup>, Olga Moreta-Ramírez<sup>1</sup>

#### RESUMEN

En la pandemia actual por el virus SARS-CoV-2, la certeza diagnóstica y las medidas de contención epidemiológica dependen en gran medida de realizar pruebas de Reacción en cadena de la polimerasa con transcripción reversa (RT-PCR) de forma masiva a la población, aunque éstas son mínimamente invasivas, no están exentas de complicaciones en un mínimo porcentaje, que van desde rotura del hisopo, hasta lesiones de la mucosa, abscesos. En personas con alteraciones anatómicas o traumáticas se han notificado fístulas de líquido cefalorraquídeo posterior al hisopado nasal. Presentamos el primer reporte de caso en nuestro país de una fístula de líquido cefalorraquídeo (LCR) secundaria a un hisopado nasal para realizar una prueba RT-PCR, en un paciente de género masculino, con antecedente de traumatismo nasal.

**Palabras clave:** líquido cefalorraquídeo, infecciones por coronavirus, virus del SARS.

#### ABSTRACT

In the current pandemic caused by SARS-CoV-2, diagnostic certainty and epidemiological containment measures largely depend on carrying out mass reverse transcription polymerase chain reaction tests (RT-PCR) on the population, although these are minimally invasive, they are not free of complications in a minimum percentage, ranging from rupture of the swab, to mucosal lesions, abscesses. Cerebrospinal fluid (CSF) fistulas after nasal swabbing have been reported in people with anatomical or traumatic abnormalities. We present the first case report in our country of a CSF fistula secondary to a nasal swab to perform an RT-PCR test, in a male patient with a history of nasal trauma.

**Keywords:** cerebrospinal fluid, coronavirus infections, SARS Virus.

---

**Jorge Luis Vélez-Páez**

📧 <https://orcid.org/0000-0002-6956-4475>

**Glenda Jiménez-Alulima**

📧 <https://orcid.org/0000-0002-8223-0365>

**Esteban Ochoa-Robles**

📧 <https://orcid.org/0000-0001-6981-553X>

**Olga Moreta-Ramírez**

📧 <https://orcid.org/0000-0003-3168-2174>

1. Hospital Pablo Arturo Suárez, Unidad de Terapia Intensiva, Centro de Investigación Clínica. Quito-Ecuador.
2. Universidad Central del Ecuador, Facultad de Ciencias Médicas, Escuela de Medicina. Quito-Ecuador.



Este artículo está bajo una licencia de Creative Commons de tipo Reconocimiento – No comercial – Sin obras derivadas 4.0 International.

\*Correspondencia: [jlvelez@uce.edu.ec](mailto:jlvelez@uce.edu.ec)

## INTRODUCCIÓN

El hisopado nasal es la prueba estándar para diagnóstico de la infección por SARS-CoV-2, brinda un diagnóstico rápido y preciso de la enfermedad, sin embargo, no está exenta de complicaciones<sup>1</sup>.

Un estudio reciente<sup>2</sup> con un total de 11476 hisopados nasales y de orofaringe, reportó tres eventos adversos (0,026%); dos roturas de la punta del hisopo y una luxación anterior espontánea de la articulación temporomandibular izquierda al abrir la boca para que se realice el hisopado. Otro estudio<sup>3</sup> que evaluó 4876 hisopados realizados, indica 8 complicaciones, que fueron desde la epistaxis y la rotura del hisopo, hasta un absceso septal.

La fístula del líquido cefalorraquídeo (LCR) es una afección poco común y más del 90% es de causa traumática; se ha informado el primer caso de fístula de líquido cefalorraquídeo (LCR) a causa de hisopado nasofaríngeo para detectar SARS-CoV-2, en EE.UU; en una mujer de 40 años con el antecedente de un encefalocele etmoidal preexistente<sup>4</sup>.

Presentamos el primer reporte de caso en nuestro país de una fístula de LCR secundaria a un hisopado nasal para realizar una prueba RT-PCR, en un paciente de género masculino, con antecedente de traumatismo nasal.

## CASO CLÍNICO

Paciente masculino de 26 años, mestizo, con antecedente de fractura nasal hace 3 años. Presentó un cuadro clínico de 5 días de evolución, caracterizado por cefalea, alza térmica, tos productiva, por lo cual, se realizó prueba de RT-PCR para SARS-CoV-2 con resultado positivo. Asistió a una unidad de salud donde le prescribieron paracetamol; sin embargo, su cuadro clínico se agudizó y se añadió disnea, acudió al área de emergencia, desde donde ingresó al servicio de hospitalización; se mantuvo con apoyo de oxígeno por cánula nasal a 3 litros por minuto. Durante su estadía presentó cuadro

de Síndrome de Distrés Respiratorio Agudo (SDRA) severo, fue trasladado al área crítica del servicio de emergencias, se decidió ingreso a ventilación mecánica invasiva y decúbito prono.

Posteriormente ingresó a la Unidad de Cuidados Intensivos (UCI), en sedo-analgesia profunda, se prescribió midazolam, fentanilo y bromuro de rocuronio; a nivel hemodinámico presentó choque distributivo farmacológico por lo que ameritó soporte vasopresor con norepinefrina.

La analítica al ingreso (Tabla 1), mostró un estado proinflamatorio importante con valores de interleuquina 6 y ferritina elevados.

**Tabla 1.** Exámenes de laboratorio.

Examen	Resultado	Valores de Referencia
Leucocitos	22.71	4.29-9.42
Neutrófilos	21.15	2.5-7.5
Linfocitos	0.79	1-4
Creatinina	1.53	0.7-1.3
Interleuquina 6	35.1	0.0-3.4
Ferritina	1411.2	22-322
Dímero D	415.3	45-500

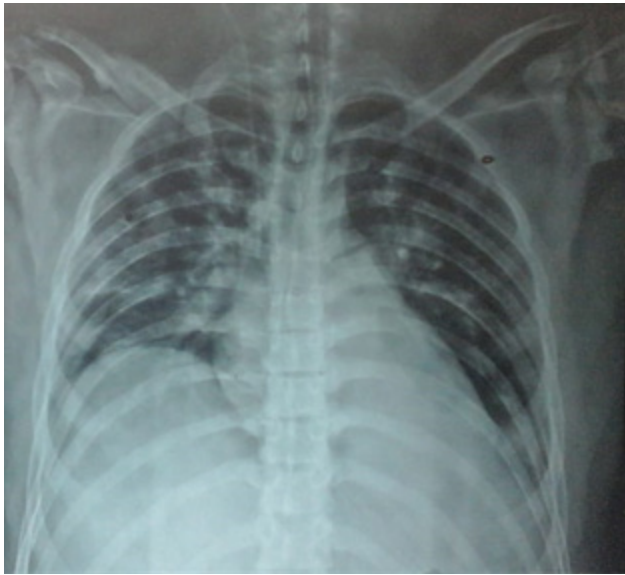**Fuente:** Elaborado por los autores.

La radiografía de tórax mostró infiltrados alveolo-intersticiales difusos bilaterales, que comprometen toda la topografía pulmonar. (Imagen 1).

El paciente se mantuvo en decúbito prono durante 42 horas aproximadamente, con lo cual presentó mejoría significativa en la oxigenación, se logró retirar el fármaco vasopresor.

Al sexto día se inicia sedación consciente con base a dexmedetomidina, y se inicia el retiro de la ventilación mecánica.

Al séptimo día, paciente despierto y agitado, presentó autoextubación, posterior a lo cual requirió oxígeno a flujos moderados (FiO<sub>2</sub>: 0,4). Mostró mal manejo de secreciones traqueales y orales por inadecuado reflejo tusígeno y deglutorio.



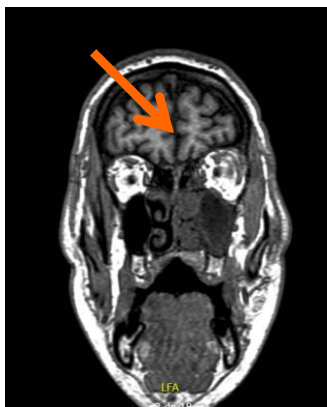**Imagen 1.** Radiografía anteroposterior de tórax al ingreso. Se evidencian infiltrados alveolo-intersticiales difusos bilaterales.

**Fuente:** Elaborado por los autores.

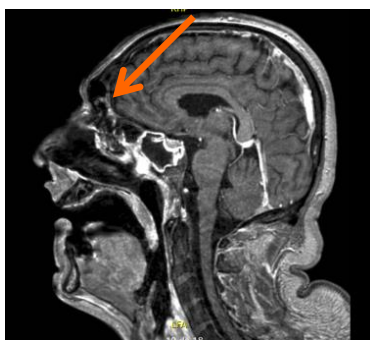
Al examen neurológico se valoró un paciente somnoliento que alterna con agitación, con disartria, anisocoria con pupila izquierda de 7 mm y derecha de 2 mm, con reflejo fotomotor preservado bilateralmente, disminución simétrica de fuerza en las extremidades, reflejo tusígeno ineficaz y deglutorio débil, úvula inmóvil. Requirió aspiración de secreciones de forma frecuente.

Se sospechó cuadro de COVID-19 con afectación de pares craneales bajos, por lo que se realizó estudio de resonancia magnética simple y contrastada de encéfalo (Imagen 2). El estudio no reveló hallazgos relevantes, sin embargo, reportó una solución de continuidad a nivel fronto-basal izquierdo anterior, que involucra el componente óseo del seno frontal y el espacio subaracnoideo correspondiente, que sugiere fístula de líquido cefalorraquídeo (LCR) y se acompaña de proceso inflamatorio de los senos vecinos, esfenoidal bilateral, frontal, celdas etmoidales, maxilares ipsilaterales, que se extienden hacia la fosa nasal.

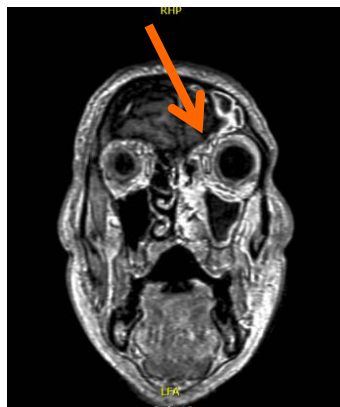T1 CORONAL



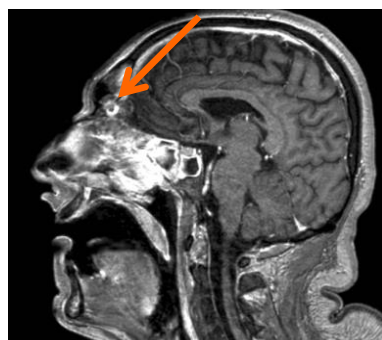T1 SAGITAL



T2 CORONAL



T2 SAGITAL



**Imagen 2.** Resonancia magnética de encéfalo. Las flechas naranjas muestran en cortes coronales y sagitales en secuencia T1 y T2, la fístula de líquido cefalorraquídeo.

**Fuente:** Elaborado por los autores.

Por la presencia de fístula de LCR, se decidió colocación de vacuna antineumocócica. El paciente permaneció con Glasgow 12/15, alzas térmicas esporádicas, sin mejoría en el manejo de secreciones. Por su estado estacionario neurológico y con la fístula como factor de riesgo de infección del sistema nervioso central, se procedió a realizar una punción lumbar con estudio de líquido cefalorraquídeo, que fue normal. (Tabla 2)

**Tabla 2.** Estudio de líquido cefalorraquídeo.

Parámetro	Valor
Aspecto	Agua de roca
Leucocitos	3 mm <sup>3</sup>
Proteínas	25 mg/dl
Glucosa	32 mg/dl
Lactato	1,3 mmol/L

**Fuente:** Elaborado por los autores.

El manejo fue conservador teniendo en cuenta la ausencia de rinorrea y el alto porcentaje de resolución espontánea de estas fístulas, criterio que fue compartido por el médico neurólogo.

A los 25 días de su ingreso se realizó traqueostomía para optimizar el manejo de secreciones. Se evidenció mejoría clínica progresiva e importante, y al día 29 es posible retiro del traqueotomo ante normalización de las pupilas, y reflejos de tos y deglución adecuados.

A los 31 días el paciente fue dado de alta de UCI en buenas condiciones y fue trasladado a un área de hospitalización con posterior egreso domiciliario.

## DISCUSIÓN

El presente caso, es el primero en nuestro país en reportar una fístula de líquido cefalorraquídeo secundaria a un hisopado nasofaríngeo.

Generalmente, las fístulas de LCR son divididas en traumáticas y no traumáticas; las primeras pueden ser catalogadas como iatrogénicas (secundario a cirugía nasal, hisopados, etc.) o no iatrogénicas (trauma de base de cráneo). Se ha descrito que las intervenciones quirúrgicas que abarcan la placa cribiforme, son causantes de alrededor del 8 al 58% de casos de fístula de LCR<sup>5,6</sup>.

Hay muy pocos casos reportados alrededor del mundo sobre fístulas de LCR secundarias a hisopado nasofaríngeo (RT-PCR) para detección de SARS-CoV-2. En nuestra región, en Chile se han reportado dos casos de fístula de líquido cefalorraquídeo (LCR) en una mujer de 49 años sin antecedentes previos y un hombre de 33 años con antecedentes de meningitis neonatal e hidrocefalia con derivación ventrículo-peritoneal<sup>7</sup>. En nuestro país no hemos encontrado reportes de esta entidad.

En todos los casos reportados, existió un antecedente previo o historia de cirugía a nivel nasal o base de cráneo, defectos en la lámina cribosa, predisposición anatómica, meningocele o pseudo-meningocele<sup>5,8</sup>. Estas situaciones se consideran factores de riesgo para la formación de fístulas de líquido cefalorraquídeo, ya que alteran la anatomía nasal normal, incrementando la aparición de eventos adversos<sup>6,11</sup>. Nuestro paciente refirió una fractura nasal previa, sin rinorrea, ni alteraciones neurológicas referidas. Creemos que la fractura creó un escenario anatómico que facilitó la creación de la fístula por el hisopado.

Las fístulas de LCR se forman principalmente en la fosa cerebral anterior. La fuga de LCR puede predisponer a infecciones del sistema nervioso central, que es su principal complicación e implica alta morbilidad y mortalidad<sup>9</sup>. Un estudio indica que entre el 10% y 25% de los pacientes con fugas traumáticas de LCR desarrollarán meningitis<sup>12</sup>, otros estudios indican que incluso puede llegar a 57%<sup>13</sup>. En nuestro paciente no se presentó fuga de LCR verificable, por lo que asumimos que se cerró de forma espontánea, como es la historia natural de la mayoría de éstas.

Las fístulas de LCR se forman principalmente en la fosa cerebral anterior. La fuga de LCR puede predisponer a infecciones del sistema nervioso central, que es su principal complicación e implica alta morbilidad y mortalidad<sup>9</sup>. Un estudio indica que entre el 10% y 25% de los pacientes con fugas traumáticas de LCR desarrollarán meningitis<sup>12</sup>, otros estudios indican que incluso puede llegar a 57%<sup>13</sup>. En nuestro paciente no se presentó fuga de LCR verificable, por lo que asumimos que se cerró de forma espontánea, como es la historia natural de la mayoría de éstas.

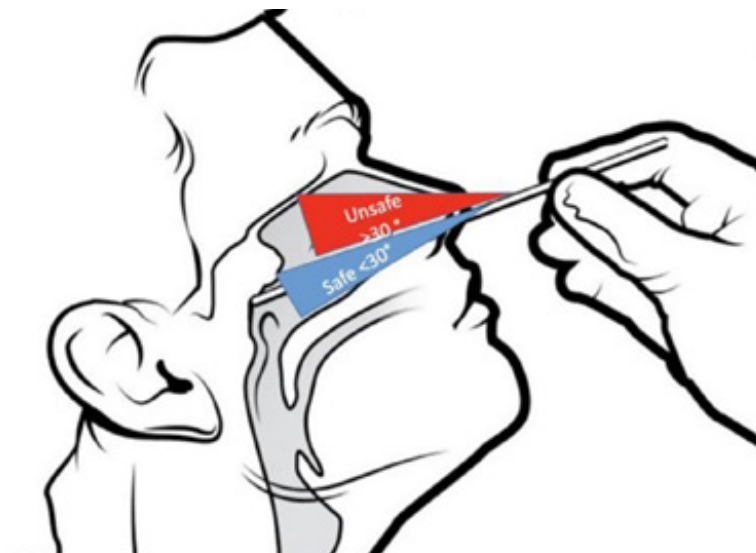
Al analizar los reportes de caso se evidencia que las fístulas de LCR secundarias al hisopado nasofaríngeo fueron manejadas de dos formas, la primera con tratamiento conservador, en el cual la fístula se cerró de manera espontánea<sup>14</sup> y otra, que es el tratamiento quirúrgico mediante abordaje endoscópico<sup>5,7,8,12</sup>. Ya que la evidencia en relación a este tema es escasa, no se puede determinar un porcentaje de resolución entre uno y otro tratamiento, sin embargo, con la evidencia obtenida podemos definir que la mayoría de fístulas de LCR han sido reparadas de forma quirúrgica.

Osorio et al. manifiestan que es necesario el diagnóstico exacto de una fístula de LCR, para definir un tratamiento, por lo que consideran que la cisternotomografía es el procedimiento de elección para la evaluación de las fístulas de LCR, indican que representa una excelente guía prequirúrgica para la reparación endoscópica y es de gran ayuda para la identificación del sitio del defecto y de su extensión<sup>15</sup>. Además, refieren que la cisternotomografía tiene una sensibilidad

global reportada de 48%, con sensibilidad de 92% en pérdidas activas y de 40% en fugas inactivas<sup>13,15</sup>.

Las fístulas de líquido cefalorraquídeo constituyen un factor de riesgo para las infecciones neumocócicas invasivas, en las que está recomendada de forma expresa la vacuna antineumocócica<sup>10</sup>. En el caso de nuestro paciente, se administró la vacuna, al tratarse de una persona inmunocompetente mayor de 2 años con fuga de líquido cefalorraquídeo.

En cuanto a los aspectos técnicos del procedimiento, la técnica incorrecta puede causar complicaciones como las fístulas del LCR, más aún en pacientes con alteraciones anatómicas preexistentes. El hisopo debe ser introducido y dirigido en un ángulo paralelo al piso nasal y paladar hacia la rinofaringe a una profundidad de 2-3 cm hasta generar resistencia con el debido cuidado evitando que el paciente hiperextienda la cabeza para alejarse de la base del cráneo<sup>7,8</sup> (Imagen 3).



**Imagen 3.** Representación de lo seguro (azul) e inseguro (rojo) en la trayectoria del hisopo nasal.

**Fuente:** (Rajah, J. y Lee, J, 2021)

## CONCLUSIÓN

Las pruebas de hisopado nasofaríngeo se han convertido a la actualidad en el método principal para la detección de infección viral por SARS-CoV-2, por lo que deben ser realizadas por un personal capacitado para la toma correcta de la muestra, sin embargo, los eventos adversos aún pueden ocurrir por lo que ningún procedimiento de este tipo está exento de complicaciones.

### Contribución de autores

JV, EO: Concepción y diseño del trabajo; análisis del caso clínico, revisión bibliográfica; redacción del manuscrito.

GJ, OM: Concepción y diseño del trabajo; revisión bibliográfica; redacción del manuscrito.

### Financiamiento

Trabajo financiado por los autores.

### Conflictos de intereses

Los autores declaran que no tienen ningún conflicto de interés en la realización del presente artículo.

### Derechos de reproducción (copyright)

Los autores declaran que el presente artículo es inédito y no ha sido publicado en ningún otro medio.

### Bibliografía

1. Lai CKC, Lam W. Laboratory testing for the diagnosis of COVID-19. *Biochem Biophys Res Commun* [Internet]. 2021;538(xxx):226–30. Disponible en: <https://doi.org/10.1016/j.bbrc.2020.10.069>
2. Föh B, Borsche M, Balck A, Taube S, Rupp J, Klein C, et al. Complications of nasal and pharyngeal swabs: A relevant challenge of the COVID-19 pandemic? *Eur Respir J* [Internet]. 2021;57(4):2–4. Disponible en: <http://dx.doi.org/10.1183/13993003.04004-2020>
3. Fabbris C, Cestaro W, Menegaldo A, Spinato G, Frezza D, Vijendren A, et al. Is oro/nasopharyngeal swab for SARS-CoV-2 detection a safe procedure? Complications observed among a case series of 4876 consecutive swabs. *Am J Otolaryngol - Head Neck Med Surg* [Internet]. 2021;42(1):102758. Disponible en: <https://doi.org/10.1016/j.amjoto.2020.102758>
4. Sullivan CB, Schwalje AT, Jensen M, et al. Cerebrospinal Fluid Leak After Nasal Swab Testing for Coronavirus Disease 2019. *JAMA Otolaryngol Head Neck Surg*. 2020;146(12):1179–1181. Disponible en: <https://doi:10.1001/jamaoto.2020.3579>
5. Yılmaz M, Bahadır Z, Madendere B, Yüksel RT, Gökay H, Yiğitbaşı AA. A brief report: Cerebrospinal fluid rhinorrhea after repetitive nasal swab testing for coronavirus disease 2019(COVID-19). *Otolaryngol Case Rep*. 2021 Sep;20:100313. doi: 10.1016/j.xocr.2021.100313
6. Sullivan CB, Schwalje AT, Jensen M, Li L, Dlouhy BJ, Greenlee JD, Walsh JE. Cerebrospinal Fluid Leak After Nasal Swab Testing for Coronavirus Disease 2019. *JAMA Otolaryngol Head Neck Surg*. 2020 Dec 1;146(12):1179-1181. doi: 10.1001/jamaoto.2020.3579
7. Gómez M, Oliva C, Montoya F, Rojas D, Zenelman J. Fístula de líquido cefalorraquídeo después de hisopado nasofaríngeo en pandemia COVID-19. A propósito de dos casos. *Revista Otorrinolaringol y Cirugía Cabeza y Cuello*. 2021;206–10. Disponible en: <http://dx.doi.org/10.4067/s0718-48162021000200206>
8. Rajah J, Lee J. CSF rhinorrhoea post COVID-19 swab: A case report and review of literature. *J Clin Neurosci*. 2021 Apr;86:6-9. doi: 10.1016/j.jocn.2021.01.003
9. Patrascu E, Manea C, Sarafoleanu C. Current insights in CSF leaks: a literature review of mechanisms, pathophysiology and treatment options. *Romanian Journal of Rhinology*. 2017;7(27): 143-151. <https://doi.org/10.1515/rjr-2017-0016>
10. Prevention of pneumococcal disease: recommendations of the Advisory Committee on Immunization Practices (ACIP). *MMWR Recomm Rep*. 1997 Apr 4;46(RR-8):1-24. PMID: 9132580.
11. Fang C, Thompson J, Baredes S, Eloy J. Cerebrospinal Fluid Leak after COVID-19 Nasal Swab Test. *MDAdvisor Digital Issue*. 2021; 14(2), 18-24. doi:10.1001/jamaoto.2020.3579
12. Paquin R, Ryan L, Vale F, Rutkowski M, Byrt J. CSF Leak After COVID-19 Nasopharyngeal Swab: A Case Report. *Laryngoscope*. 2021; 131:1927–1929. Disponible en: <https://doi.org/10.1002/lary.29462>

13. Garrido N, González F. Posible fístula de líquido cefalorraquídeo tras PCR SARS-CoV-2. *Rev Esp Casos Clin Med Intern (RECCMI)*. 2021 (Abril); 6(1): 36-38. Disponible en: DOI: 10.32818/reccmi.a6n1a11.
14. Alberola F, Valdeolivas E, Torregrosa M, Saucó M, Poveda J. Meningitis due to cerebrospinal fluid leak after nasal swab testing for COVID-19. *Eur J Neurol*. 2021; 00: 1–2. Disponible en: DOI: 10.1111/ene.14736
15. Osorio M, Carrillo D, Grande H. Utilidad de la cisternografía con tomografía en la evaluación de las fístulas de líquido cerebrospinal. *Anales de Radiología México*. 2015; 14: 215-227.

**CITAR ESTE ARTÍCULO:**

Vélez-Páez JL, Jiménez-Alulima G, Ochoa-Robles E, Moreta-Ramírez O. Fístula de líquido cefalorraquídeo como complicación de hisopado nasofaríngeo diagnóstico en paciente con COVID-19: reporte de caso. *Metro Ciencia* [Internet]. 30 de marzo de 2022; 30(1):100-107. <https://doi.org/10.47464/MetroCiencia/vol30/1/2022/100-107>