

Editorial: Hospital Metropolitano
ISSN (impreso) 1390-2989 - **ISSN (electrónico)** 2737-6303

Edición: Vol. 29 (supl 2) 2021 - noviembre

DOI: <https://doi.org/10.47464/MetroCiencia/vol29/supple2/2021/140>

URL: <https://revistametrociencia.com.ec/index.php/revista/article/view/405>

Pág: 140

Caracterización de las lesiones coronarias en pacientes diabéticos

INTRODUCCIÓN

La diabetes Mellitus conlleva un alto riesgo de episodios coronarios con peor evolución, tanto los tratados de forma conservadora como los que reciben terapia de revascularización. La aterosclerosis y en concreto la cardiopatía isquémica, son la principal causa de muerte en pacientes con diabetes tipo 2.

Objetivo general

Describir las características angiográficas en pacientes diabéticos tipo II sometidos a cine coronariografía en el Instituto de Previsión Social - Hospital Central en el periodo comprendido entre julio a diciembre del 2019.

METODOLOGÍA

Estudio observacional, descriptivo, de corte transversal. Se incluyó a todos los pacientes internados en el Servicio de Clínica médica y Cardiología del Instituto de Previsión Social - Hospital Central, con indicación de cine coronariografía.

RESULTADOS

Se incluyó a 62 pacientes con lesiones coronarias edad promedio de 69 + 8,5 años, 63% sexo masculino, 51% procedente del área urbana. Dentro de los factores de riesgos modificables la obesidad en 32%, el 92% presentó hipertensión arterial asociada, seguido de la insuficiencia cardiaca en un 61%. Las características angiográficas se observaron lesiones de múltiples vasos en un 37%, lesión sobre la arteria descendente anterior 83%. La conducta terapéutica en el 56% de los casos fue la angioplastia con colocación de stent.

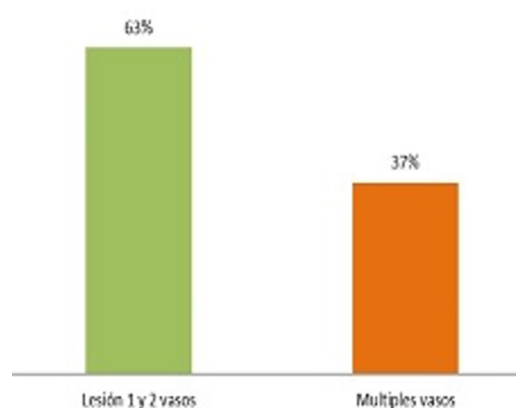



Gráfico 1. Características Angiográficas.

Jorge Montiel Carduz¹

Servicio de Medicina Interna


Hospital Central - Instituto de Previsión Social, Paraguay

 <https://orcid.org/0000-0001-7640-7403>

Camila Portillo Barrios²

Servicio de Medicina Interna


Hospital Central - Instituto de Previsión Social, Paraguay

 <https://orcid.org/0000-0002-5935-073X>

Elena Popoff Duarte³

Servicio de Medicina Interna


Hospital Central - Instituto de Previsión Social, Paraguay

 <https://orcid.org/0000-0003-1156-9270>

Pablo Franco Benítez⁴

Servicio de Medicina Interna


Hospital Central - Instituto de Previsión Social, Paraguay

 <https://orcid.org/0000-0002-1585-5082>

Rocío Contrera González⁵

Servicio de Medicina Interna


Hospital Central - Instituto de Previsión Social, Paraguay

 <https://orcid.org/0000-0002-0331-6428>

Hector Maidana Fernández⁶

Servicio de Medicina Interna

Hospital Central - Instituto de Previsión Social, Paraguay

 <https://orcid.org/0000-0002-2831-5130>