

Suplemento

# Hematoma hepático subcapsular

como complicación del síndrome de Hellp.  
Reporte de un caso

Subcapsular hepatic hematoma as a complication of Hellp syndrome.  
Case report

**Recibido:** 24-11-2021    **Aceptado:** 01-01-2022    **Publicado:** 31-05-2022

**DOI:** <https://doi.org/10.47464/MetroCiencia/vol30/Suppl1/2022/33-35>

Revista **MetroCiencia**  
Volumen 30, Suppl 1, 2022  
Editorial Hospital Metropolitano

## Hematoma hepático subcapsular como complicación del síndrome de Hellp. Reporte de un caso

Subcapsular hepatic hematoma as a complication of Hellp syndrome.  
Case report

### Introducción

El síndrome de Hellp complica aproximadamente el 1% de todos los embarazos<sup>1</sup>. Se asocia con un mayor riesgo de complicaciones adversas tanto para la madre como para el feto<sup>2</sup>. La definición principal del síndrome Hellp se basa en la presencia de anemia hemolítica microangiopática con frotis sanguíneo anormal, elevación de enzimas hepáticas por encima de 70 UI/L o bilirrubina más de 1,2 mg/dl, y un recuento de plaquetas por debajo de 100.000<sup>2</sup>.

### Resumen

Paciente cursando embarazo de 30.4 semanas con dolor en hipocondrio derecho que se irradia a hombro ipsilateral lipotimia, se evidencian cifras tensionales elevadas, ecografía hepática reporta imagen heterogénea en lóbulo hepático derecho compatible con hematoma.

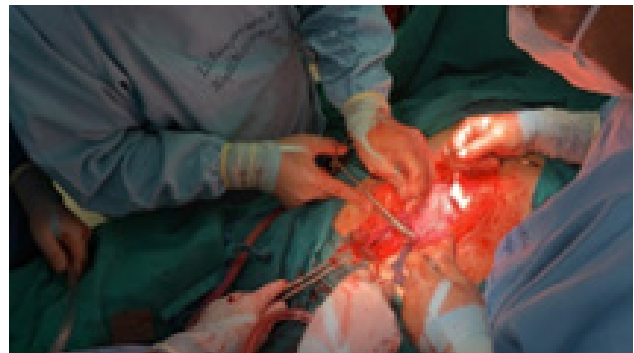
Exámenes de laboratorio: Hemoglobina 9.9 g/dl, Hematocrito 29.0%, Plaquetas 78.00 K/uL, Ast 299 U/l, Alt 406 U/l.

Se realiza cesárea de emergencia, laparotomía operatoria, desbridamiento de hematoma subcapsular hepático por embarazo de 30 semanas, síndrome de Hellp, hematoma subcapsular hepático roto, shock hipovolémico.

### Conclusión

A pesar de que un hematoma hepático como complicación del síndrome de Hellp no es muy frecuente, es importante sospecharlo ante la presencia de dolor abdominal, por lo que se necesita realizar estudios de imagen que permitan descartar o confirmar esta complicación. El tratamiento consiste en la terminación del embarazo de forma inmediata y la revisión hepática por personal especializado.

### Anexos



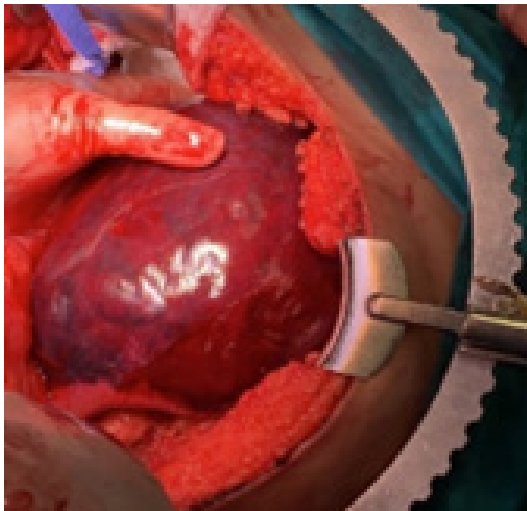
**Figura 1.** Histerotomía de cesárea.

**Fuente:** Foto tomada en el quirófano del Hospital Metropolitano Quito, 2021.



Este artículo está bajo una licencia de Creative Commons de tipo Reconocimiento – No comercial – Sin obras derivadas 4.0 International.

\*Correspondencia: veronica.ayala.ventura@gmail.com



**Figura 2.** Hematoma subcapsular hepático.


**Fuente:** Foto tomada en el quirófano del Hospital Metropolitano Quito, 2021.

## Bibliografía

1. **Ditisheim A, Sibai BM.** Diagnosis and management of hellp syndrome complicated by liver hematoma. *Clin obstet gynecol.* 2017;60(1):190–7.
2. **Abildgaard U, Heimdal K.** European journal of obstetrics & gynecology and reproductive biology pathogenesis of the syndrome of hemolysis, elevated liver enzymes, and low platelet count ( hellp ): a review. *Eur j obstet gynecol.* 2013;166(2):117–23.
3. **Salmuth V Von, Heiden Y Van Der, Bekkers I, Runnard P Van.** The role of hepatic sinusoidal obstruction in the pathogenesis of the hepatic involvement in hellp syndrome: exploring the literature. *Pregnancy hypertens.* 2021: 37–43.


**José Humberto Cárdenas Sacoto**  
**Médico Posgradista Ginecología**

Hospital Metropolitano, Quito, Ecuador

 <https://orcid.org/0000-0002-4796-4232>


**Marco Del Pozo Orozco**  
**Médico Tratante Ginecología**

Hospital Metropolitano, Quito, Ecuador

 <https://orcid.org/0000-0003-0289-5744>


**Darwin Logroño Rojas**  
**Médico Tratante Ginecología**

Hospital Metropolitano, Quito, Ecuador

 <https://orcid.org/0000-0002-9721-4720>


**Ginger Macías Corral**  
**Médico Posgradista Ginecología**

Hospital Metropolitano, Quito, Ecuador

 <https://orcid.org/0000-0002-3395-1836>

**Karen Paredes Lucero**  
**Médico Posgradista Ginecología**

Hospital Metropolitano, Quito, Ecuador

 <https://orcid.org/0000-0003-2581-5436>

**Pablo Basantes Suárez**  
**Médico Posgradista Ginecología**

Hospital Metropolitano, Quito, Ecuador

 <https://orcid.org/0000-0003-4701-9166>

**Cómo citar:** Cárdenas J, Pozo M, Logroño D, Macías G, Paredes K, Basantes P. Hematoma hepático subcapsular como complicación del síndrome de Hellp. Reporte de un caso. *MetroCiencia [Internet]*. 30 de mayo de 2022; 30(Suppl 1):33-35

<https://doi.org/10.47464/MetroCiencia/vol30/Suppl1/2022/33-35>